1927
Diss
Lane Medical Library

Aus dem Pathologischen Institut der Universität zu Göttingen
Direktor: Geh. Rat Prof. Dr. Kaufmann

ZUR KASUISTIK DER TRACHEALTUMOREN

(Ein Fall von Chondro-Osteo-Myxo-Sarkom der Trachea)

SMITH ELY JELLIFFE

Inaugural-Dissertation

zur

Erlangung der Doktorwürde
in der Medizin, Chirurgie und Geburtshilfe
der
Hohen Medizinischen Fakultät
der Universität zu Göttingen

vorgelegt von

Ernst Jörren
appr. Arzt

GÖTTINGEN
1927

Aus dem Pathologischen Institut der Universität zu Göttingen
Direktor: Geh. Rat Prof. Dr. Kaufmann

ZUR KASUISTIK DER TRACHEALTUMOREN

(Ein Fall von Chondro-Osteo-Myxo-Sarkom der Trachea)

Inaugural-Dissertation

zur

Erlangung der Doktorwürde
in der Medizin, Chirurgie und Geburtshilfe
der
Hohen Medizinischen Fakultät
der Universität zu Göttingen

vorgelegt von

Ernst Jörren
appr. Arzt

GÖTTINGEN
1927

Eingereicht im November 1927.

Gedruckt mit Genehmigung
der Hohen Medizinischen Fakultät der Universität Göttingen.
Dekan: Prof. Dr. L o c h t e.
Referent: Geh. Rat Prof. Dr. K a u f m a n n.

Meinen Eltern!


Digitized by the Internet Archive
in 2026

https://archive.org/details/IA40154024_0132

ZUR KASUISTIK DER TRACHEALTUMOREN.

(Ein Fall von Chondro-Osteo-Myxo-Sarkom der Trachea)

Die Geschichte der Tracheal- und Kehlkopftumoren beginnt erst mit Lieutaud, der 1767 bei einer Obduktion eines an Erstickung gestorbenen Knaben in der Trachea einen langgestielten Polypen fand, der in die Glottis geschleudert war. Es folgen dann bis etwa um die Mitte des vorigen Jahrhunderts nur wenige bei Obduktionen an der Leiche gemachte Beobachtungen ähnlicher Fälle. Die erste Beobachtung eines Tumors der Trachea am Lebenden wird von Türck nach Einführung des Kehlkopfspiegels geschildert. Trotz des Interesses, das den Geschwülsten der Luftröhre von allen Seiten entgegengebracht wurde, ist die Zahl der bis jetzt beschriebenen Fälle erst auf 320 gestiegen.

In auffallendem Gegensatz dazu steht das häufige Auftreten von Larynxtumoren. Schon 1889 konnte Semon bei seiner Sammelforschung aus den Jahren 1862—1888 über 10 000 Kehlkopfgeschwülste zusammenstellen. Moritz Schmidt beobachtete unter 42 635 Krankheitsfällen der oberen Luftwege 2088 Neubildungen, darunter 748 im Kehlkopf, 3 in der Trachea. Dies als zahlenmäßiges Beispiel für die außerordentliche Seltenheit der Luftröhrentumoren.

Bergeat und Hiltermann haben sich in ihren Arbeiten speziell mit den Sarkomen des Larynx befaßt. Bis 1908 stellten sie 125 Fälle von primären Larynxsarkomen zusammen, während Krieg in seiner Statistik von 1908 nur 21 Fälle von Trachealsarkomen anführen konnte.

Hat sich das Verhältnis der veröffentlichten Larynx- und Tracheal-Tumoren in den letzten Jahrzehnten nun auch zugunsten letzterer etwas verschoben, nicht zum geringsten Teil durch die Tracheoskopie, so geben doch auch die neueren Statistiken (Bergeat und Hiltermann einerseits und P. v. Bruns, Krieg und O. Maier andererseits) noch immer über das viel häufigere Auftreten von Kehlkopftumoren Aufschluß.

Bei der außerordentlichen Seltenheit der Trachealgeschwülste ist es wohl berechtigt, jeden festgestellten Fall zu veröffentlichen. Ich möchte daher den bisher beobachteten Trachealtumoren einen weiteren Fall hinzufügen.

Herr Geheimrat Kaufmann, Göttingen, war so liebenswürdig, mir einen 1925 im Pathol. anatomischen Institut Göttingen sezierten Fall zur Verfügung zu stellen, der sich als so eigenartig erwies, daß sich seine ausführliche Mitteilung nicht nur aus statistischen Gründen rechtfertigt.

Die Krankengeschichten wurden mir in liebenswürdiger Weise von den Herren Professor E. Meyer und Professor Stich, Göttingen, überlassen.

Es handelt sich um einen 51jährigen Stellwerksmeister M.

Die Anamnese ergibt:

In der Familie sind wesentliche Erkrankungen nicht vorgekommen. Mit 37 und 45 Jahren erkrankte M. an Gelenkrheumatismus, war im übrigen immer gesund. November 1924 verspürte er ein Druckgefühl auf der Brust und Atemnot. Bei einer damals vorgenommenen Untersuchung und Röntgendurchleuchtung wurden keine krankhaften Veränderungen festgestellt. Februar 1925 wurden die Beschwerden stärker. Bei einer nochmaligen Röntgenuntersuchung fand man einen die Trachea verengenden Tumor.

M. wurde daher April 1925 in der Med. Univ. Klinik aufgenommen. Er klagte damals über erschwertes Atmen. Beim Essen habe er das Gefühl, als wenn er überhaupt keine Luft mehr bekommen könne.

Status praesens:

51jähriger mittelgroßer Mann in gutem Ernährungszustand und kräftigem Körperbau. Haut und sichtbaren Schleimhäute gut durchblutet aber cyanotisch verfärbt.

Kopf: Augen, Ohren und Nase o. B. Mundhöhle: Gebiß leidlich erhalten. Zunge wenig belegt, feucht. Rachenring etwas gerötet, Tonsillen o. B. Würgreflexe nicht vorhanden.

Hals: Der rechte Muscul. sternocleidomastoideus ist etwas stärker entwickelt als der linke. Die Trachea erscheint in Höhe des Kehlkopfes etwas nach rechts verschoben. Kein Druckschmerz.

Thorax: Symmetrisch gebaut, gut gewölbt. Stumpfer epigastrischer Winkel. Atmungsexkursionen bds. gleich und ergiebig.

Lungen: Über beiden Lungen feuchte und trockene R. G. Sonst keine krankhaften Veränderungen.

Herz: Perkussion o. B. Auskultation ergibt leises systolisches Geräusch über der Spitze. Lauter akzentuierter II. Aortenton. Puls regelmäßig, 68 per Minute. Blutdruck: 110/65.

Röntgen-Durchleuchtung des Thorax: Beide Lungenfelder gleich hell, Zwerchfell bds. beweglich. Cor o. B.

Die Trachea ist in ihrem unteren Teil bis ungefähr in Höhe des Schlüsselbeins als heller Streifen sichtbar. In der oberen Thoraxapertur ist der Verlauf der Trachea nicht zu erkennen. Hinter dem Herzen befindet sich im Holzknechtschen Raum ein etwa walnußgroßer Schatten hinter der Bifurkation. Eine Verbreiterung des Mittelschattens liegt nicht vor.

Abdomen: o. B. Extremitäten: Bds. Exostosen an den Metatarsal-Phalangen. Bds. Hallux valgus. Nervensystem: o. B. Urinbefund o. B. Temp. normal. Blutstatus: Hgb: 90 %, Erythrozyten: 5 Millionen, Leukozyten: 3400.

Eos. 1 %, Poly. 73 %, Lymph. 23 %, Mono. 0 %, Überg. Form. 3 %, Mastz. 0 %. WaR. negativ.

Verlauf: Am 5. IV. ergab die Laryngoscopie auf der linken Seite der Trachea, unterhalb der Stimmbänder einen Tumor mit blutigroter Oberfläche. Einzelheiten und Ausdehnung konnten mit parallelstrahligem Licht nicht festgestellt werden. Während der Beobachtungszeit in den

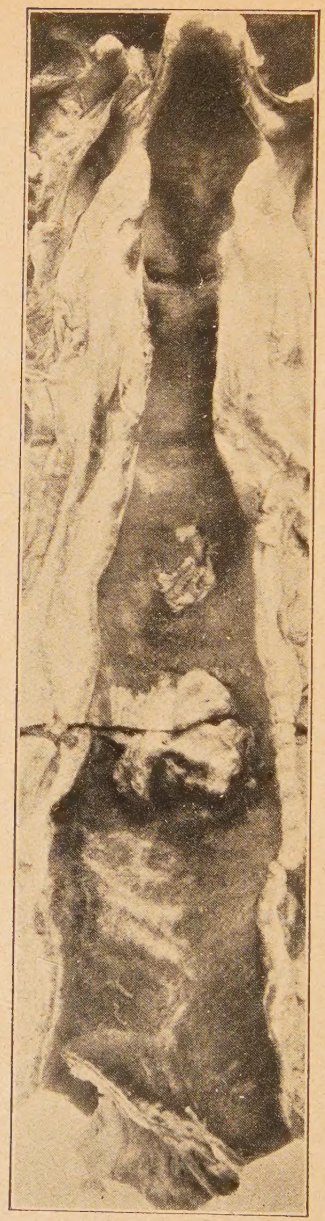

folgenden Wochen ließ die Atemnot nach kleinen Dosen Codein nach. Nachts und bei geringen Anstrengungen traten jedoch wieder heftige Anfälle mit inspiratorischem Stridor auf. Am 26. IV. wurde M. zum Zweck der Bronchoscopie und eventuell anzuschließenden Operation in die Chir.-Univ.-Klinik verlegt. Am gleichen Tage mußte wegen eines bedrohlichen Erstickungsanfalles die Tracheotomia inf. gemacht werden.

Auffallend war während der Operation, daß beim Anhaken und Vorziehen der Trachea die Dyspnoe z. T. schwand. Das Exspirium wurde jedoch auch nach Einführen einer Königkanüle nicht vollkommen frei.

Am 28. IV. 1925 erfolgte unter zunehmender Verschlimmerung des Zustandes und Verschlechterung der Atmung und der Herztätigkeit der Exitus letalis.

Der Sektionbefund (Path. Inst. Göttingen, S. Nr. 14. 1925/26) ergab folgendes: Rachen und Kehlkopf o. B. Tonsillen etwas vergrößert. An der Trachea frische untere Tracheotomiewunde. Von derselben ausgehende Phlegmone der Brustwand, die bis in die Gegend des Proc. xyphoideus herabreicht. Ausgedehnte peritracheale Eiterung. Besonders starke eitrige Infiltration des Gewebes zwischen Trachea und Ösophagus. Starkes Ödem in der Gegend der Bifurkation und im Bereich der beiden Lungenhilus. Trachealschleimhaut injiziert. 4 cm unterhalb der Stimmbänder eine perforierende Trachealwunde, 6 cm von den Stimmbändern abwärts ein gut kirschgroßer Tumor an der Vorderwand der Trachea. Abstand des Tumors von der Bifurkation 5 cm. Im Bereich des Tumors peritracheale Eiterung.

Ausgedehnte Pleuraverwachsungen beiderseits. Ödematöse Durchtränkung des vorderen Mediastinums.

In den Bronchien schaumig-blutig-eitrige Flüssigkeit, dunkel-rotgraue Schleimhaut. Oberlappen bds. emphysematös. Kleine Bronchiektasien. In beiden Unterlappen, besonders rechts Hypostase und bronchopneumonische Herde, die z. T. in Gangränbildung übergehen.

Herz: Hypertrophie beider Ventrikel. Flüssigkeit im Herzbeutel leicht getrübt. Fleckige subpericardiale Blutungen. Das Epicard weist ebenfalls kleine Blutung auf. Herzmuskel blaßrot-gelblich. Aortenklappen etwas rigide. Aorta unverändert. Endocard schwielig.

Betrachten wir den Tumor nun zunächst makroskopisch. Er beginnt an der Vorderwand der Trachea, 6 cm von den Stimmbändern abwärts. Sein Abstand von der Bifurkation beträgt 5 cm. Er ist gut kirschgroß (3 : 1,5 : 2,5 cm), von polypöser Form und von derber Konsistenz. Seine Oberfläche zeigt lappige tuberöse Abschnitte, wodurch sie mehr oder weniger höckerig erscheint.

Um uns nun auch das Innere der Geschwulst zugängig zu machen, wird sie durch einen Querschnitt zerlegt, der zugleich den größten Durchmesser des Tumors enthält. Die Schnittfläche sieht glasig aus und fühlt sich schleimig an. Auch läßt sich eine deutliche fadenziehende Beschaffenheit der Schnittfläche nachweisen. Auf dem Durchschnitt sieht man den Trachealknorpel in eine grauweiße, bläulich schimmernde Geschwulst übergehen, die außen die benachbarten Trachealringe kappenförmig umgreift und in Form eines zerklüfteten Polypen nach dem Lumen zu vorwächst. Hier ist die Farbe mehr ins Graue verändert. An einigen Stellen, besonders nach der Mitte des Trachealknorpels zu, bemerkt man unregelmäßig verteilte und umgrenzte, z. T. leistenartig aussehende Inselchen, die sich rauh und hart anfühlen und offenbar Kalkablagerungen darstellen.

Makroskopische Betrachtung des Schnittpräparates: Der Schnitt ist schräg horizontal durch den Tumor so gelegt, daß auf dem Schnittpräparat 2 Trachealringe getroffen sind, und zwar sieht man einen vom Tumorgewebe nicht ergriffenen, sowie einen bis auf die äußerste laterale Partie vom Tumor umgebenen und veränderten Knorpelring. Der bohnenförmige Tumor lokalisiert sich zu $^2/_3$ außerhalb der linksseitigen Knorpelspange, zu $^1/_3$ intratracheal, derart, daß der größte Durchmesser des Tumors ungefähr parallel der linken Hälfte des Trachealringes etwas außerhalb derselben verläuft.

Schon bei makroskopischer Betrachtung fällt die starke Differenzierung des Gewebes der medial gelegenen Tumorhälfte auf, während die laterale Hälfte mehr eine gleichmäßige Entwicklung durchgemacht zu haben scheint.

Im Gegensatz zu der durch den Schnitt rechts getroffenen Knorpelspange, die keine pathologischen Ver-

änderungen aufweist, ist die linke Knorpelspange in ihrem ganzen mehrfach geschwungenen Verlauf unregelmäßig begrenzt. Man sieht spindelförmige Auftreibungen des Knorpels mit Partien abwechseln, die die Stärke des normalen Trachealringes nicht erreichen.

Die mikroskopische Untersuchung ergibt, daß die Hauptmasse des Tumors aus Rund- und Spindelzellen besteht, doch kommen daneben auch ganz vereinzelt Riesenzellen vor. Es wechseln Partien mit reichlicher faseriger Zwischensubstanz und zellreiche Partien ab. Die Zellen sind in konzentrischen Schichten und Zügen angeordnet und erscheinen in einem solchen Zuge sowohl längs wie quer getroffen.

Der Tumor wird fast in seiner ganzen Ausdehnung umgeben von einer Kapsel, die teils aus Bindegewebe, teils aus dem vom Trachealknorpel durch Geschwulstmassen abgehobenen Perichondrium besteht. Das gesamte Geschwulstgewebe wird von Zügen eines stark entwickelten bindegewebigen bezw. perichondralen Stromas durchzogen, das die Schnittfläche des Tumors septiert, derselben einen fächerigen Bau verleiht und auch förmliche Inseln von Sarkomgewebe voneinander abgrenzt. In dem intratrachealen Tumoranteil weist dieses Stroma eine reichliche Gefäßentwicklung auf, während der extratracheale Bezirk nur gering vascularisiert ist.

Die weniger differenzierte, nach dem freien Ende der Knorpelspange zu gelegene laterale Hälfte des Tumors besteht in der Hauptsache aus zahlreichen, sternförmig verzweigten und mit langen Ausläufern versehenen Zellen, schleimbildenden Geschwulstzellen, die, dem embryonalen Gewebe ähnelnd, mit ihren Ausläufern ein feines weitmaschiges Netz bilden. Kleinere myxomatöse Partien finden sich außerdem auch in dem medialen, intratrachealen Teil des Tumors, besonders am Rande. In den zentralen Bezirken dieses myxomatösen Zellkomplexes läßt sich ein ausgedehnter käsiger Zerfall des Gewebes erkennen. Man sieht teils eine körnige Masse, teils kernlos und schollig gewordene Zellgruppen, sowie eine schon weit vorgeschrittene bröckelige Zerklüftung des Gewebes. Auch das daselbst befindliche bindegewebige Stroma weist bereits degenerative Erscheinungen (Kernzerfall) auf. Bemerkenswert ist, daß die Neubildung neben diesen

zelligen und bindegewebigen bezw. perichondralen Bestandteilen auffallend viel Knorpel- und Knochengewebe enthält.

Am äußeren und inneren Rande der bis auf die peripheren Partien verkalkten, fast im ganzen Verlauf vom Tumor umgebenen Knorpelspange des Trachealringes gehen Knorpelneubildung sowie Zerstörung des Trachealknorpels durch Geschwulstzellen nebeneinander her, die nach Art der Osteoklasten in Lakunen der verkalkten Knorpelgrundsubstanz liegen. An einigen Stellen dringen die Geschwulstzellen sogar in langen Zapfen tief in die Knorpelspange ein. Die Konturen des Knorpelringes bekommen dadurch ein gefranstes, unregelmäßig zackig begrenztes Aussehen.

Diese eben erwähnten Knorpelneubildungen sind als Ecchondrosen (Virchow) aufzufassen. Von diesen Ecchondrosen ziehen, besonders vom freien Ende des Trachealknorpels aus, breite leisten- und kolbenartige Knorpelzüge bis tief in den Tumor, zwischen sich aus zelligem Geschwulstgewebe bestehende Inseln einschließend, die quergeschnittenen Kolben und Züge selbst Knorpelinseln vortäuschend. Daneben sieht man aber in der Geschwulstmasse auch freie, mit dem Trachealknorpel nicht in Verbindung stehende Knorpelinseln, die von mehr oder weniger breiten Zonen osteoidartiger Substanz umgeben und in ihren zentralen Partien verkalkt sind.

In dem schon makroskopisch stark differenzierten medialen, besonders in dem intratrachealen Tumoranteil sieht man in vielen der an dieser Stelle reichlich vorhandenen perichondralen, die Geschwulst septierenden Zügen typisches, zum Teil bereits verkalktes Knochengewebe mit kleinen zackig begrenzten Knochenhöhlen. Umgeben ist dieser Knochen teils vollständig, teils nur an einer Seite von Perichondrium, so daß über die Abstammung dieser Knochenneubildung vom Perichondrium wohl kein Zweifel bestehen dürfte.

Andererseits finden sich daselbst auch vollständig freiliegende, mit diesem perichondralen Knochen nicht in Verbindung stehende Knocheninseln, die nur von Tumorzellen umgeben sind. Am Rande dieser Knocheninseln bemerkt man mehr oder weniger Reihen von nur scheinbar als Osteoblasten fungierenden, zum Teil bereits in

Knochengrundsubstanz liegenden Tumorzellen. Solche m. E. durch Metaplasie direkt aus zelligem Geschwulstgewebe entstandene Knochensubstanz ist auch an der äußeren Peripherie des knorpeligen Trachealringes festzustellen und erweckt dort den Eindruck der Knochenbildung durch Apposition. Übergänge aus dem Knorpel- zum Knochengewebe sind hier nicht zu finden. An einzelnen Stellen zeigt sich sogar bei stärkerer Vergrößerung 400/1 eine schmale Spaltbildung zwischen beiden Gewebsarten. (G. B. Gruber.) Im Inneren und auch am Rande dieser Knocheninseln sind neben diesen knochenneubildenden auch regressive Vorgänge, Knochenzerstörung durch Osteoblasten zu sehen. Die Knocheninseln erhalten dadurch ein zerklüftetes Aussehen.

Knochenneubildung durch ecchondrale Ossification haben wir dagegen weiter nach dem freien Ende der Knorpelspange zu, an der Außenseite derselben. Wir finden hier dem Trachealknorpel aufgelagerte mehr oder weniger breite, aus grobfaseriger Grundsubstanz bestehende Knochenbälkchen, die von dem extratracheal gelegenen zelligen Geschwulstgewebe durch eine Schicht von wie Osteoblasten wirkenden Geschwulstzellen getrennt sind.

An der dem Lumen der Trachea abgewandten Seite findet man außerdem statt des fertigen Knochengewebes reichliche Entwicklung von osteoidem Gewebe ohne Einlagerung von Kalksalzen.

Einen direkten Übergang von Knorpelgrundsubstanz in Knochen konnte ich nirgends finden. Da, wo teilweise keine scharfe Begrenzung zwischen Knorpel- und Knochengewebe besteht, muß eine Neubildung beider Gewebe durch indifferente Bildungsfähigkeit des Perichondriums angenommen werden, das zeitweise Knorpel, zeitweise Knochen liefert. (G. B. Gruber.)

Im Anschluß an diese Betrachtungen möchte ich nun versuchen, der Frage der Entstehung des Tumors etwas näherzutreten.

In der modernen Geschwulstforschung stehen sich bekanntlich drei Hypothesen gegenüber, die sich mit der Entstehung der Tumoren beschäftigen und sie zu erklären versuchen. Nach der ersten, der Cohnheim-Ribbertschen Theorie gehen die Geschwülste von Zellen aus, die sich zu irgend einer Zeit, vielleicht schon im embryonalen

Leben aus ihrem organischen Zusammenhang gelöst haben und sich infolge ihrer Unabhängigkeit atypisch gestalten. Nach der zweiten, der Virchowschen Reiztheorie entwickeln sich Tumoren aus Zellen, die normal gelagert sind aber durch Reize der verschiedensten Art zur Wucherung gebracht werden. Die dritte, die parasitäre Theorie zieht den indirekten Einfluß der Parasiten auf das Wachstum der Geschwülste in Betracht. Die verschiedenen Anschauungen über diese aufgestellten Hypothesen gehen aber zu weit auseinander, als daß sie hier näher angeführt werden könnten. Bemerkt sei nur noch, daß der Hauptpunkt der Virchowschen Theorie, nämlich die Bedeutung der Reize für die Entstehung der geschwulstbildenden Proliferation der Zellen, stehen geblieben ist.

Wie verhält es sich nun mit der Pathogenese der Tumoren der Luftröhre?

Von der Virchowschen Reiztheorie ausgehend wies P. v. Bruns auf die einfachen und funktionellen Verhältnisse in der Trachea als Ursache ihrer geringen Neigung zu Geschwulstbildungen im Gegensatz zum Kehlkopf hin. O. Maier hebt dagegen hervor, daß auch das anscheinend starre Trachealrohr sich in ständiger respiratorischer Bewegung befinde, also schon unter physiologischen Verhältnissen ständigen mechanischen Reizen ausgesetzt sei. Der Entstehung von Neubildungen auf der Basis katarrhalischer Reize schreibt namentlich O. Chiari eine große Bedeutung zu.

Zusammengefaßt können wir mit O. Maier sagen, „daß auch über die Entstehungsursache der Geschwülste der Trachea nur mehr oder weniger begründete Vermutungen bestehen, daß wir über die Ätiologie der intratrachealen Tumoren, ganz besonders der bösartigen ebensolange im Unklaren bleiben, bis in der Lehre von den Geschwülsten überhaupt Tatsachen die Theorien ablösen werden".

Im vorliegenden Falle handelt es sich, wie aus dem mikroskopischen Befund hervorgeht, um ein gemischtzelliges Sarkom, das neben dem zelligen sarkomatösen Geschwulstgewebe Knorpel und Knochen enthält.

Das Hauptinteresse knüpft sich nun an die Frage, wie man die den Mischtumor zusammensetzenden Gewebsarten hinsichtlich ihres Entstehens und ihrer Weiterentwicklung

in Beziehung setzen soll. Da mir Serienschnitte nicht zur Verfügung stehen, ist es mir in diesem interessanten Fall leider nicht möglich, eine sichere Entscheidung über den Ausgangspunkt des Tumors zu treffen. Die Frage, ob das Sarkom oder das Knorpelgewebe der primäre oder wenigstens der zunächst gewachsene Abschnitt war, muß offen gelassen werden. Wir können in einem mikroskopischen Präparat nicht die ganze Entwicklungsbewegung sehen, sondern nur das Augenblicksbild, wie es zur Zeit der Konservierung des Gewebsstückes gegeben war. Bei der relativ weit vorgeschrittenen Differenzierung des Geschwulstgewebes zu Knorpel- und Knochengewebe wäre vielleicht die Annahme berechtigt, die ersten Anfänge der Neubildung in dem Knorpelgewebe des Trachealringes bezw. in dem Perichondrium zu suchen.

Für die Annahme einer primären Entstehung des Sarkoms wäre allerdings anzuführen, daß das Perichondrium fast in seinem ganzen Verlauf bis auf geringe schmale Reste vom Trachealknorpel abgehoben ist und die Neubildung umgibt, ferner die Anordnung des Knorpelgewebes innerhalb der die Geschwulst stromaartig durchziehenden perichondralen Züge. Die Bildung dieses Knorpels ist vielleicht als Reaktion auf den durch das Anwachsen der Geschwulstmassen auf das Perichondrium ausgeübten Spannungsreiz aufzufassen. Daneben findet sich in dem zelligen Geschwulstgewebe selbst noch Knorpelgewebe, in dem sich der Übergang des Sarkoms zum Knorpel nachweisen läßt. Unter allmählich zunehmender Abscheidung hyaliner Grundsubstanz zwischen die Zellen wird aus dem Sarkom- ein Knorpelgewebe. Diese Umwandlung des Sarkoms in Knorpelgewebe ist aber nur möglich, wenn die Sarkomzellen selbst vom Skelett abstammen, hier aus der subperichondralen Cambiumzone des Trachealknorpels. Dieser von den Sarkomzellen gebildete junge Knorpel unterscheidet sich von dem perichondralen Knorpel durch seinen Zellreichtum sowie durch die geringe Größe und runde Gestalt der Zellen. In späteren Stadien des Geschwulstwachstums ist es dann noch zu proliferativer Knorpelbildung unter den am Trachealring noch haftenden Resten des Perichondriums (Ecchondrosen) gekommen.

Das in unserem Falle in der Neubildung vorhandene Knochengewebe ist ebenfalls auf verschiedene Weise

zustande gekommen. Die Knocheninseln sind teils durch Metaplasie des neugebildeten perichondralen Knorpels, teils durch direkte Metaplasie aus dem zelligen Sarkomgewebe gebildet. Daneben findet sich an der dem Lumen der Trachea abgewandten Peripherie des Trachealringes an einigen Stellen ecchondrale Ossification. Neben diesen aus zelligem Geschwulstgewebe knorpel- und knochenneubildenden Vorgängen finden wir aber auch Zerstörung beider Gewebsarten durch Tumorzellen vor. Es gehen also Neubildung und Zerstörung von Knorpel und Knochen durch Geschwulstzellen Hand in Hand, wodurch der Aufbau der Neubildung ein kompliziertes Aussehen bekommt.

Bezüglich der Frage der Knorpel- und Knochenbildung in der Luftröhre bestehen in der Literatur verschiedene Meinungen. Virchow erklärte sie für Ecchondrosen, deren Verbindung mit den Luftröhrenknorpeln bei zunehmendem Wachstum immer schmaler und feiner wird, so daß es schließlich scheint, „als wären sie neben dem Mutterknorpel frei in der Schleimhaut entwickelt". Später sollen diese Ecchondrosen verknöchern.

Chiari, Heymann, Birch-Hirschfeld u. a. fanden keinen Zusammenhang der Osteome mit dem Trachealknorpel. Sie erklärten sie daher für heteroplastische Osteome aus dem Bindegewebe der Schleimhaut. Neuere Untersucher neigen der Ansicht zu, die Mischaikoff inauguriert hat, daß sich die Chondro-Osteome nicht aus dem gewöhnlichen Bindegewebe der Schleimhaut, sondern aus Bindegewebszügen entwickeln, die vom Perichondrium in die Schleimhaut ausstrahlen. Es entständen so später ossifizierende Knorpelinseln, deren Verbindung mit dem Trachealknorpel meist nicht durch Knorpel oder Knochen, sondern durch Bindegewebe hergestellt werden, das sich vielfach in das Perichondrium fortsetze.

Auch Kass nimmt nach seinen Untersuchungen an, daß durch vermehrten Expektorationsreiz dort, wo die elastischen Verstärkungszüge aus dem Perichondrium mit der Lamina elastica zusammentreffen, Knorpelgeschwülste aus den perichondralen Verstärkungszügen entstehen.

Der von Mischaikoff und anderen vertretenen Auffassung möchte ich mich bezüglich der in den perichondralen Septen gebildeten Knorpel- und Knochen-

neubildungen anschließen. Andererseits finden wir in unserem Fall aber auch Entstehung von Knorpelgewebe nach dem von Virchow vertretenen Modus, nämlich durch vom Luftröhrenknorpel selbst ausgehende Ecchondrosenbildung.

Direkte Metaplasie von Knorpel und Knochen aus Bindegewebselementen (Aschoff, v. Recklinghausen, Dreyfuß) konnte ich in vorliegendem Fall nicht finden, wohl aber direkte Knorpel- und Knochenbildung aus Geschwulstzellen selbst.

Auf Grund dieses makro- wie mikroskopischen Befundes halte ich die Diagnose „Gemischtzelliges Chondro-Osteo-Myxo-Sarkom" für gerechtfertigt.

Im Anschluß an die Besprechung meines Falles möchte ich mich nun über die bisher veröffentlichten Fälle von Trachealtumoren, speziell Sarkomen der Luftröhre, äußern.

Die v. Bruns'sche Statistik der primären Luftröhrengeschwülste, die von Krieg und O. Maier weitergeführt wurde, reicht bis 1920 und umfaßt 271 Beobachtungen. Seit 1921 sind nun weitere 49 Fälle in der Literatur mitgeteilt worden, so daß sich jetzt folgende Gesamtstatistik ergibt:

	Fibrome	Papillome	Lipome	Chondro-Osteome	Adenome	Lymphome	Intratrach. Strumen	Sarkome	Carzinome	Unbest. Natur	Benigne	Maligne	Summe
Bruns bis 1898	23	33	3	29	5	2	7	14	31	—	102	45	147
Krieg bis 1908	25	41	4	42	6	2	14	21	40	6	134	61	201
Maier bis 1920	31	46	5	54	9	2	18	29	64	13	165	93	271
bis 1926	35	52	5	56	12	2	26	31	85	15	188	116	319

Da es sich in dem von mir beschriebenen Fall um ein Sarkom handelt, gebe ich im Folgenden eine Übersicht über die bisher veröffentlichten Fälle von Trachealsarkomen, soweit mir die Literatur darüber zur Verfügung stand, unter Berücksichtigung von Alter, Geschlecht, Sitz, Größe, Konsistenz und histolog. Befund.

Fall 1, Betz (1885): 34j. Frau. Gestielter Polyp an der linken Seite des Bifurkationssporns, etwa 5 cm lang. Klinisch nicht festgestellt. Frau starb plötzlich an Erstickung. Histologisch: Fibrosarkom.

Fall 2, Labus (1880): 13 j. Junge. Erbsengroßer Tumor in Höhe des 3. Trachealringes. Heilung nach Operation. Histologisch: Fibrosarkom.

Fall 3, Koch: 48 j. Mann. Weicher, sehr blutreicher Tumor mit glatter Oberfläche, der r. Hinterwand breit und unbeweglich aufsitzend. Exitus nach Tracheotomie durch Anschneiden des blutgefäßreichen Tumors. Histologisch: Angiosarcoma cellulare.

Fall 4, Meyer-Hüni: 27j. Mann. 2,1 : 1,8 : 1 cm großer maulbeerförmiger Tumor, der lk. Hinterwand breit aufsitzend. Beginn dicht über der Bifurkation. Unten eine kirschkerngroße Prominenz, nach oben hin ein bohnengroßer, leicht gestielter Fortsatz. Blaß, spärlich vascularisiert. Derbe Konsistenz. Heilung nach Exstirpation durch Tracheofissur. Histologisch: Rund- und Spindelzellensarkom.

Fall 5, Mackenzie-Johnston and Cotterill (1886): 13 j. Mädchen. Seit 12 Monaten Atemnot und Erstickungsanfälle. Laryngoskopisch: Kirschgroßer Tumor, 4,5 cm unterhalb der Stimmbänder, der linken Hinterwand breit aufsitzend. Exstirpation durch Tracheofissur. Heilung. Histologisch: Sarc. fascic.

Fall 6, Zemann-Schrötter (1887): 34j. Mann. Walnußgroßer, höckeriger, weicher, blaßroter Tumor, der dem hinteren Teil der r. Trachealseite vom 2.—5. Ring gestielt aufsitzt. 20 Jahre in Beobachtung gewesen. Mehrfache Rezidive nach intralaryngealer operativer Entfernung. Histologisch: Aus Rund- und Spindelzellen bestehendes Angiosarkom.

Fall 7, Zemann-Schrötter (1887): Frau. Tumor der Trachea. Erstickung nach Injektion von Liquor ferri sesquichlorati. Von Rokitansky seziert. Histologisch: Sarkom der Trachea.

Fall 8, Bamberger-Billroth (1888): 19j. Frau. Tumor an der Vorderwand der Trachea. Exstirpation. Histologisch: Spindelzellensarkom.

Fall 9, Chiari-Maydl (1889): 61j. Mann. Tumor im untern Teil der Trachea. Tracheotomie, Kollaps, Exitus. Histologisch: Spindelzellensarkom.

Fall 10, Chiari (1896): 11j. Mädchen. Erstickungsanfälle. Über erbsengroßer, glattrundlicher, harter, blaßrötlicher Tumor, im Luftstrom unbeweglich. Der Trachealwand rechts hinten breit, fast ungestielt aufsitzend. Im Lumen nur vorn und hinten schmalen, sichelförmigen Raum freilassend. Oberhalb des Tumors noch 4 Trachealringe zu sehen. Exstirpation durch Tracheotomie. Histologisch: Spindelzellensarkom.

Fall 11, Levi (1897): Ein etwa ¾ vom Umfang der Trachea einnehmender weißer, nicht erweichter Tumor. Histologisch: Sarkom.

Fall 12, Brauer (1898): 48j. Frau. Seit 3 Jahren inspiratorisch klappendes Geräusch im Hals. In letzter Zeit zunehmende Dyspnoe. Laryngoskopie: Gestielter, am 1. Trachealring entspringender intratrachealer Tumor. Durch Tracheotomie entfernt. Histologisch: Haemangiosarkom.

Fall 13, Killian (1902): 25j. Frau. Grobhöckeriger, blasser Tumor von Halbkastaniengröße im Beginn des unteren Drittels der Trachea. Breitbasig von der lk. Wand ausgehend, die Lichtung auf die Hälfte verengend. Entfernung der Geschwulst durch direkte Tracheoskopie in mehreren Sitzungen mittels Schlinge und Kauterisation. Nach 4 Jahren noch rezidivfrei (Krieg). Histologisch: Großzelliges Spindelzellensarkom.

Fall 14, Killian (1902): 71j. an Tbc. pulmonum gestorbener Mann. 4 Finger breit über der Bifurkation und etwas seitlich ein etwa kirschgroßer Tumor, der sich über 3 Trachealringe erstreckt, breitbasig aufsitzt und

stark in das Lumen der Trachea hineinragt. Innenfläche ist von derber bindegewebiger Kapsel überzogen. Epithelüberzug kontinuierlich. Der Tumor wurde von Ziegler zufällig bei der Sektion gefunden. Histologisch: Kleinzelliges Rundzellensarkom.

Fall 15, Pieniaczek: Mann. Tumor unter der Glottis. Ein Papillomhaufen im unteren Teil der Trachea an der Hinterwand. Lumen der Trachea stark verengt. Histologisch: Kleinzelliges Sarkom.

Fall 16, Jurascz: 37 j. Mann. Kleinkirschgroßer, halbkugeliger, fleischroter Tumor, der der Hinterwand der Trachea in ihrem obersten Teil breitbasig aufsitzt, nach oben bis zum Ringknorpel reichend. 2 Jahre nach Entfernung des Tumors langsam wachsendes Rezidiv. Exitus 5 Jahre nach der Operation. Histologisch: Angiosarkom.

Fall 17, Schech: 47 j. Frau. Kleinkirschgroßer, im Luftstrom etwas beweglicher roter Tumor an der Hinterwand der Trachea, zwischen dem 2. und 4. Trachealring. Heilung nach Operation. Histologisch: Fibrosarkom.

Fall 18, Wright: Papillomatöser Tumor des Larynx und der Trachea. Nach Tracheofissur exstirpiert. Heilung. Histologisch: Sarkom.

Fall 19, Gleitsmann (1902): Intratrachealer Tumor, der mit Thermokauterschlinge auf direktem Wege entfernt wurde. Histologisch: Sarkom.

Fall 20, Heyninx (1905): 41 j. Mann. Seit 15 bis 20 Jahren an Asthma leidend. Gestielter Tumor 25 mm unterhalb der Stimmbänder. Histologisch: Myxosarkom.

Fall 21, Henrici (1905): 61 j. Mann. Seit 20 Jahren Asthma, das immer mehr zunahm. Im obersten Teil der Trachea, an der Hinterwand breitbasig aufsitzender, walzenförmiger 2,5 cm langer blaßrötlicher Tumor, dessen Ansatz nach oben bis zum unteren Ringknorpelrand reicht. Von gesunder glatter Schleimhaut überzogen. Exstirpation. Heilung. 2 Monate später Lungenembolie. Histologisch: Cylindrom.

Fall 22, Kahler (1905): Frau mit intratrachealem Tumor von Kirschkerngröße, der sich submucös entwickelt

hatte, der r. Seitenwand des 7. Trachealknorpels aufsaß, diesen aber noch nicht ergriffen hatte. Entfernung mittels Tracheofissur. 2½ Jahre nach der Operation noch rezidivfrei. Histologisch: Spindelzellensarkom.

Fall 23, Preysing (1909): 25 j. Mann. Längere Jahre Blutspucken. Trachealstenose. Spontane Abstoßung eines Angiofibroms. Nach 2 Jahren Rezidiv, das durch Tracheotomie mittels Pacquelin entfernt wurde. Histologisch: Endothelsarkom.

Fall 24, Przygoda (1911): 29 j. Mann. Seit fünf Monaten Atemnot. Tracheoskopische Feststellung eines Tumors 5 cm oberhalb der Bifurkation. Exitus. Histologisch: Adenosarkom.

Fall 25, Schlemmer (1912): Trachealtumor. Querresektion über acht Trachealringe. Histologisch: Lymphosarkom.

Fall 26, Marschik (1912): 65j. Mann. Endolaryngeale Entfernung eines Trachealtumors. Histologisch: Chondrosarkom.

Fall 27, Chiari (1914): Seit 2 Jahren Atembeschwerden. Ein großer, mehrere kleine hanfkorngroße Tumoren der vorderen Trachealwand werden tracheoskopisch entfernt. Mehrfach Rezidive. Daher schließlich partielle Resektion der Trachea. Histologisch: Sarkom.

Fall 28, I. M. Ingersoll (1915): 32j. Mann. Seit Monaten Anfälle von paroxysmalem Husten. Gestielter Polyp an der lk. Seitenwand in Höhe des 1. Trachealringes. Operation anfangs verweigert, später inoperabel. Exitus. Histologisch: Spindelzellensarkom.

Fall 29, Sture Berggren (1916): 56 j. Mann. Haselnußgroßer Tumor im oberen Drittel der Trachea, an der Vorderwand. Metastasen in den regionären Lymphdrüsen, vielleicht auch in einer Rippe. Entfernung des Tumors auf dem Wege der Tracheofissur. Nach 4 Monaten noch rezidivfrei. Histologisch: Kleinzelliges Rundzellensarkom.

Fall 30, D. v. Navratil (1922): 24 j. Mann. Erstickungsanfälle, verursacht durch walnußgroßen polypösen Tumor, der linkerseits in der Trachea in Höhe des fünften

Trachealringes an einem 1 cm breiten Stiel pendelte. Entfernung nach Tracheofissur mittels Schlinge und Kautherisation. Nach drei Jahren noch rezidivfrei. Histologisch: Sarkomatöser Polyp.

Von Interesse und praktischer Bedeutung ist es nun, die Ergebnisse dieser Übersicht bezüglich der Malignität zusammenzufassen. Die bösartigen Geschwülste machen etwa zwei Fünftel der Gesamtzahl aus. Das Verhältnis der Sarkome zu den Carzinomen hat sich in den letzten Jahren etwas geändert. Wir sehen, im Gegensatz zu O. Maiers Zusammenstellung ein stärkeres Vorkommen der Carzinome. Doch sind die Sarkome der Trachea im Vergleich zu den Carzinomen immer noch relativ häufig. Während im Larynx die Sarkome nur etwa ein Zwanzigstel der Carzinome betragen, ist das Verhältnis zwischen Sa und Ca der Trachea etwa 1 : 2,7.

Hinsichtlich des Sitzes der Tumoren schließe ich mich den Ausführungen von P. v. Bruns, E. Krieg und O. Maier an, welche fanden, daß die Neubildungen meist die hintere und seitliche Wand einnehmen und zwar am häufigsten im oberen Drittel der Trachea ihren Ursprung haben, am seltensten in der Mitte derselben. Von den von mir oben erwähnten 49 Fällen gingen, soweit mir bekannt, vom oberen Drittel 13 Tumoren aus, vom mittleren Drittel 6 und vom unteren Drittel 7. Die ganze Länge der Trachea nahmen 3 ein. Männer und Frauen wurden gleich häufig befallen. Bemerkenswert ist noch, daß es seit O. Maiers Zusammenstellung in weiteren 4 Fällen (zusammen 6 Fälle) möglich war, den Tumor röntgenologisch festzustellen. (Minnigerode, Pamperl, Davis Kenneth S. und in unserem Fall.)

Die Trachealsarkome verhalten sich hinsichtlich ihrer Lokalisation wie die Tumoren der Luftröhre überhaupt. Sie bevorzugen die Hinterwand des oberen Luftröhrendrittels, wo sie meist mit breiter Basis, seltener gestielt aufsitzende Tumoren darstellen. Die Konsistenz ist im allgemeinen als eine ziemlich derbe, nur vereinzelt als weiche bezeichnet. Die Oberfläche ist für gewöhnlich rundlich glatt oder grobhöckerig. Ihr Wachstum ist ein eminent langsames. Die Größe schwankt zwischen der einer Erbse und einer Walnuß, doch kommen auch Sarkome vor, die sich fast über eine ganze Seite der Trachea erstrecken.

Bei 26 Trachealsarkomen fand ich 17 mal männliche, nur 9 mal weibliche Patienten betroffen. Die Altersdisposition scheint nicht so ausgesprochen zu sein wie bei den anderen bösartigen Geschwülsten. Die Bevorzugung eines bestimmten Alters ließ sich nicht erkennen, doch stellt sich das Durchschnittsalter bei den Frauen etwas niedriger als bei den Männern. Eine Erkrankung einer Frau jenseits des V. Dezenniums fand ich nicht vor.

Der histologische Befund stand mir nur in 23 Fällen zur Verfügung. Danach handelte es sich

in 6 Fällen um ein Spindelzellen-Sarkom,
in 3 Fällen um ein Rundzellen-Sarkom,
in 4 Fällen um ein Fibro-Sarkom,
in 4 Fällen um ein Angio-Sarkom.

Je einmal wurde beschrieben ein gemischtzelliges, ein Myxo-, ein Chondro-, Adeno- und ein Endothel-Sarkom, sowie einmal ein Cylindrom. Dazu kommt in unserem Fall ein gemischtzelliges Chondro-Osteo-Myxo-Sarkom.

Klinisch festgestellt wurde der Tumor in 23 von 26 Fällen.

Da von Metastasierung der Trachealsarkome bisher erst ein Fall (B e r g g r e n) bekannt geworden ist, in dem ein kleinzelliges Rundzellensarkom Metastasen in einer regionären Lymphdrüse und vielleicht in einem Knochen setzte, die Sarkome der Luftröhre keine Neigung zur Ulceration zeigen und nur ein sehr langsames Wachstum besteht, ist die Prognose eigentlich als recht gutartig zu bezeichnen. Sich selbst überlassen bewirken sie allerdings eine mehr oder weniger schnell zunehmende Trachealstenose, die ohne Eingreifen der Kunsthilfe unweigerlich zum Tode führt. Ungünstig beeinflußt werden kann die Prognose selbstverständlich durch eventuelles Auftreten von sekundären Folgezuständen wie Bronchiektasien, Emphysem, Sekretverstopfung der Bronchen, welche zu lobulären und lobären Pneumonien führen können, wie auch in unserem Fall.

Die Therapie der Trachea haben O. M a i e r (1920) sowie G l u c k und S o e r e n s e n (1922) in ihren Arbeiten ausführlich angegeben. Es erübrigt sich daher, noch darüber zu berichten. Bemerkt sei nur, daß die interne und

medikamentöse Therapie nur bei frühzeitig erkannten intratrachealen Strumen in Frage kommt. Rasches, gründliches Eingreifen ist schon deshalb geboten, da ja, wie wir gesehen haben, etwa zwei Fünftel aller Trachealtumoren maligner Natur sind.

Die eigentliche Therapie der Trachealtumoren, besonders der malignen muß natürlich darauf ausgehen, den Tumor im Gesunden radikal zu exstirpieren. Bei kleineren, gut zu erreichenden Geschwülsten wird man mit kleineren Operationen, wie endolaryngeale Entfernung mittels Drahtschlinge oder Thermokauter auskommen (Chiari, Brauer, Kahler u. a.).

Das einzige Operationsverfahren, durch Radikalentfernung der Geschwulst eine Dauerheilung zu erreichen, ist die Resektion des vom Tumor ergriffenen Teiles der Trachea, die seit P. v. Bruns, der sie 1890 zum ersten Male machte, schon häufig mit gutem Erfolge ausgeführt worden ist (Chiari, v. Eiselsberg, Schmiegelow, Schlemmer, Gluck und Soerensen).

In neuerer Zeit hat man auch versucht, die Radio- und Röntgen-Therapie zur Behandlung der bösartigen Luftröhrengeschwülste heranzuziehen. Wieweit sie berufen sein wird, der operativen Therapie unterstützend beizuspringen, wird erst die Zukunft lehren müssen.

Am Schluß ist es mir eine angenehme Pflicht, Herrn Geh. Rat Prof. Dr. Kaufmann für die Anregung zu dieser Arbeit, sowie für die freundliche Überlassung des Sektionsmaterials meinen ergebensten Dank auszusprechen.

LITERATUR

A. Allgemeine Literatur.

1. Aschoff, L.: Pathologische Anatomie.
2. Birch-Hirschfeld: Eulenburgs Realencyklopaedie (Art. Osteom).
3. Bergeat: Monatsschrift f. Ohrenheilkunde, 1895, Nr. 8—12, 1897, Nr. 5.
4. Borst, M.: Die Lehre von den Geschwülsten, 1902.
5. „ Allgemeine Pathologie der malignen Geschwülste. Leipzig, 1924.
6. v. Bruns, P.: Handbuch der Laryngol. und Rhinol. von P. Heymann, Wien 98. Die Neubildungen in der Luftröhre.
7. Castellani: Resultate der Radiumtherapie bei malignen Tumoren der oberen Luft- und Speisewege. Ref. Zbl. f. Hals-, Nasen-, Ohrenheilkunde, 1922, Bd. 1.
8. Dreyfuß: Normale und krankhafte Verknöcherung in Kehlkopf und Luftröhre. Bruns Beiträge z. kl. Chir. 1916, Bd. 102.
9. Fibiger: Virchows Reiztheorie und die experimentelle Geschwulstforschung. D. m. W. 1921, Nr. 49.
10. Gluck und Soerensen: Die Chirurgie der Trachea. 1922.
11. Gruber, G. B.: Anmerkungen zur Frage der Weichteilverknöcherungen, besonders der Myopathia osteoplastica. Virchows Archiv, 1926. Bd. 260.
12. Heymann: Virchows Archiv, Bd. 116.
13. Hiltermann, B.: Beitrag zur Kasuistik der Larynxsarkome. I. D. München, 1908.
14. Hülsemann: Ein Fall von Chondrosarkom der Scapula. I. D. Greifswald, 1910.
15. Kass: Über Chondro-Osteome der Trachea. I. D. Greifswald, 1910.
16. Kaufmann, Ed.: Lehrbuch der spez. patholog. Anatomie.
17. Krieg, E.: Über die primären Tumoren der Trachea. Beitrag zur kl. Chirurgie, 1908. Bd. 58.
18. Lexer: Allgemeine Chirurgie, 1924.
19. Maier, O.: Die Lehre von den intratrachealen Tumoren im Anschluß an einen Fall von Cystadenom. Bruns Beiträge zur kl. Chir., 1920. Bd. 120.
20. Mischaikoff: Über Knochenbildung in der Trachealschleimhaut des Menschen. I. D. Zürich, 1894.
21. v. Recklinghausen: Multiple tracheale Ecchondrosen. Wiener med. Wochenschrift, 1899.
22. v. Recklinghausen: Osteome der Trachealschleimhaut. Wiener med. Wochenschr., 1899.

23. Ribbert: Geschwulstlehre, 1904.
24. „ Geschwulstlehre I. Ergänzung: Beiträge zur Entstehung der Geschwülste, 1906.
25. Stöhr, Ph.: Lehrbuch der Histologie, 1918.
26. Szczeklik, E.: Tracheopathia osteoplastica. Ref.: Frankfurter Zeitschrift für Pathologie, 1926. Bd. 38.
27. Virchow: Die Geschwülste, 1863. Bd. 1.

B. Sarkome der Trachea.

28. Betz: Verhandlg. d. lar. Sect. d. 58. Versammlg. dtsch. Naturforscher und Ärzte in Straßburg. XI/1885. Ref.: Zbl. f. Lar. Bd. 2.
29. Labus: Arch. of Lar. 1880. Nr. 3.
30. Koch: Internat. med. Congr. Berlin. 1890. IV.
31. Meyer-Hüni: Corr. Blatt schweiz. Ärzte. 1881. 9.
32. Mackenzie-Johnston und Cotterill: Fall von intratrach. Tumor. Edinburgh Med. Journ. VI/1886. Ref.: Zbl. f. Lar. IV.
33. Zemann-Schrötter: Anzeiger d. Ges. d. Ärzte in Wien. 1887. Nr. 30. Ref.: Zbl. f. Lar. Bd. 4. 1888.
34. Zemann-Schrötter: II. Fall. Ref.: Zbl. f. Lar. Bd. 4. 1888.
35. Bamberger-Billroth: Ebendaselbst.
36. Chiari-Maydl: Ärztlicher Bericht aus der Privat-Heilanstalt von Dr. Eder. 1889.
37. Chiari: Wiener klin. Wochenschrift, 1896. Nr. 52.
38. Brauer: Ref.: Münchener med. Wochenschrift, 1899. Nr. 6.
39. Levi: Soc. anat. de Paris. IV/1897.
40. Killian, G.: Archiv f. Lar. und Rhin. Bd. XII.
41. „ II. Fall. Archiv f. Lar. und Rhin. Bd. XII.
42. Pieniaczek: Tracheoskopie und tracheoskopische Operationen. Deutsche Zeitschrift f. Chirurgie. 1893. Bd. 36.
43. Jurascz: Krankheiten der oberen Luftwege. 1892.
44. Schech: Die Krankheiten des Kehlkopfes und der Luftröhre. 1897.
45. Wright: Journal of the Americ. med. Assoc. Sept. 1891.
46. Gleitsmann: Laryngoskope. Febr. 1902.
47. Heyninx: Internat. Cbl. f. Lar. 1905.
48. Henrici: Ein Beitrag zur Kenntnis der Trachealtumoren. Arch. f. Lar. u. Rhin. Bd. XVII/1905. H. 2.
49. Kahler: Zur Kenntnis des Trachealsarkoms. Wiener lar. Ges. 1905. Wiener med. Wochenschrift. 1908. Nr. 16.
50. Preysing: Einige Beispiele von diagnostischen Irrtümern und von seltenern Tumoren. Med. Klinik. 1909. Nr. 46.
51. Przygoda: Sarcoma tracheae. Medyzyna. 1911. Nr. 6. Ref.: Zbl. f. Laryngol. 1912.
52. Schlemmer: Wien. lar.-rhin. Ges. XI/1912.
53. Marschik: Chondrosarkom der Trachea. Wien lar. Ges. Jan. 1912.
54. Chiari, O.: Partielle Resektion der Trachea wegen Sarkoms. Berliner klin. Wochenschrift. 1914.
55. Ingersoll, I. M.: Primäres Sarkom der Trachea. 35. Jahresvers. d. amer. lar. Assoc. V/1914. Ref.: Zbl. f. Lar. 1915. Bd. 31.
56. Berggren, Sture: Zur Kenntnis des primären Trachealsarkoms. Hygiea. 1916. Bd. 78. H. 11. Ref.: Zbl. f. allg. Pathol. und pathol. Anatomie. 1917. Nr. 28.
57. v. Navratil, D.: Ungar. Chir. Kongr. 1921. Ref.: Zbl. f. Chir. 1922.

LEBENSLAUF

Verfasser vorstehender Arbeit wurde am 3. April 1898 zu Münder a. Deister als Sohn des Fabrikbesitzers Ernst Jörren geboren. Seine Schulbildung erhielt er von 1904—1916 im Gymnasium zu Hameln, den Bürgerschulen zu Oesdorf und Pyrmont und der Bismarckschule (Realgymnasium) zu Hannover. Im Januar 1917 wurde er zum Heeresdienst einberufen und machte als Pionier den Feldzug mit. Im März 1918 legte er die Notreifeprüfung ab. Im April 1919 wurde er auf seinen Wunsch aus dem Heeresdienst entlassen, um sich dem Studium der Medizin zu widmen. Die vorklinischen Semester studierte er auf der Tierärztlichen Hochschule zu Hannover und in Göttingen, wo er im Oktober 1920 die ärztliche Vorprüfung bestand. Die klinischen Semester verbrachte er in Kiel und Göttingen. Im September 1923 bestand er in Göttingen das ärztliche Staatsexamen. Während des Praktikantenjahres arbeitete er an der Dermatologischen Universitätsklinik zu Göttingen, am Städtischen Krankenhaus I zu Hannover und am Krankenhaus der Wolffschen Stiftung zu Lemgo in Lippe. Nachdem er im Februar 1925 die ärztliche Approbation erhalten hatte, war er an letzterem Krankenhause auf der inneren und seit November 1925 auf der chirurgischen Abteilung als Assistenzarzt tätig.